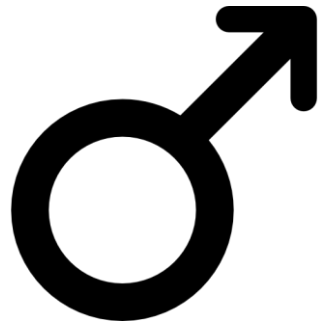


IMATINIB FUERA DE INDICACIÓN PARA EL TRATAMIENTO DE PACIENTE CON MELANOMA ANAL C-KIT MUTADO

Celia Fernández Zamora
Hospital Morales Meseguer



ANTECEDENTES



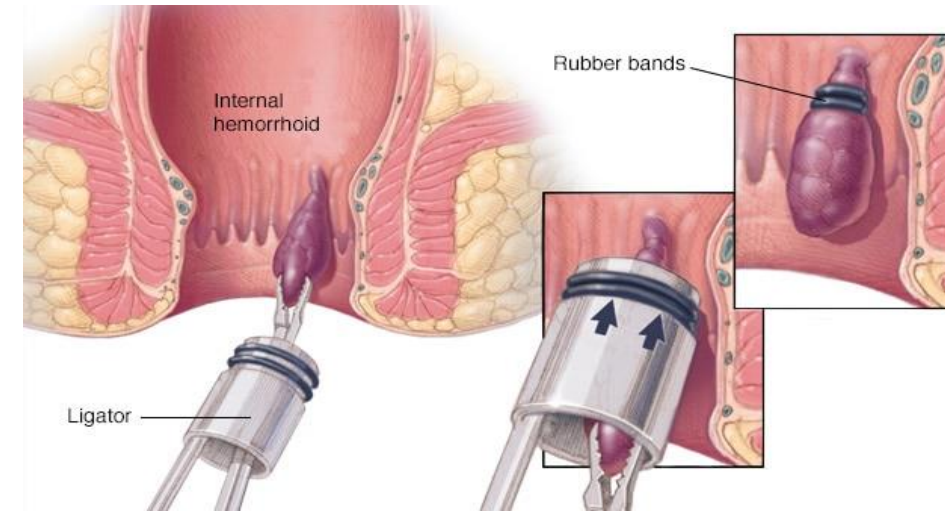
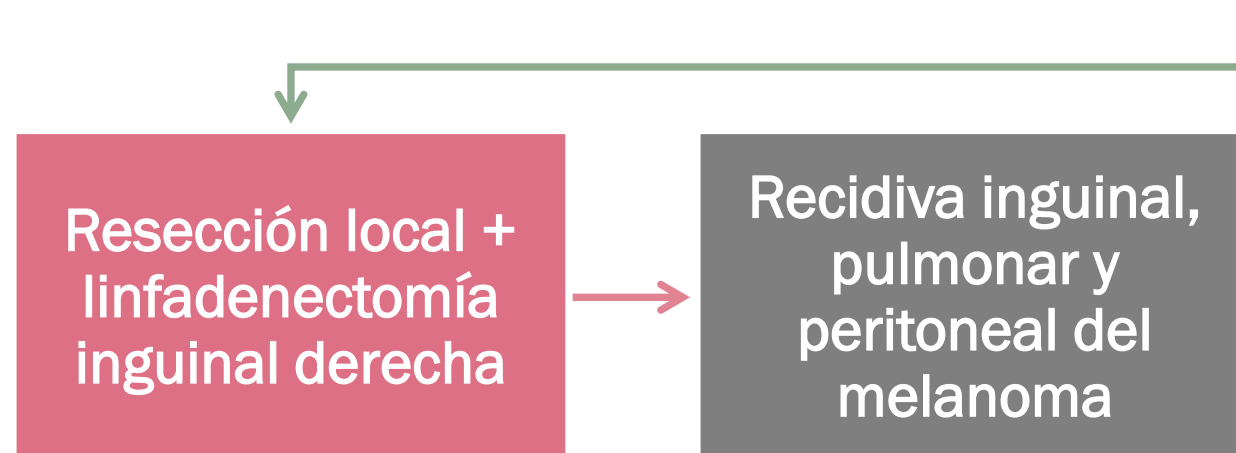
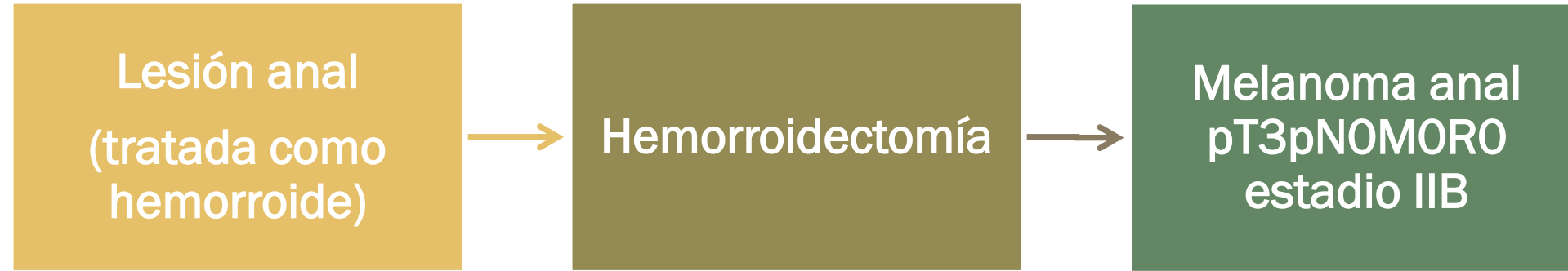61 años



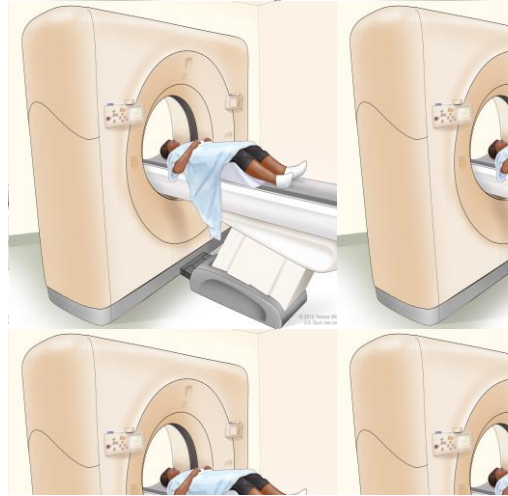
ECOG 1

- Varón de 61 años.
- HTA.
- Fumador 1,5 paquetes/día.
- ECOG 1.

HISTORIA ONCOLÓGICA



PRUEBAS DE VALORACIÓN OBJETIVA Y SUBJETIVA



- Lesiones pulmonares bilaterales sugestivas de metástasis pulmonares.
- Múltiples adenopatías retroperitoneales y conglomerados adenopáticos, el mayor a nivel de la cadena iliaca externa izquierda.
- Engrosamiento significativo de la pared del yeyuno distal.
- Implante peritoneal de tamaño significativo en hipocondrio izquierdo.



- Escisión de ganglio linfático de la región inguinal derecha: conglomerado adenopático con afectación extensa por metástasis de melanoma.
- Escisión de un ganglio linfático de la región inguinal izquierda: metástasis del melanoma.



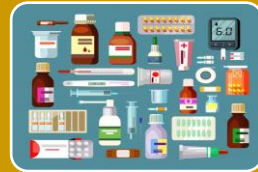C-KIT  **mutado**

BRAF  **nativo**

DIAGNÓSTICO

*Melanoma anal C-KIT
mutado estadio IV*

HISTORIA FARMACOTERAPÉUTICA Y MEDIDAS NO FARMACOLÓGICAS



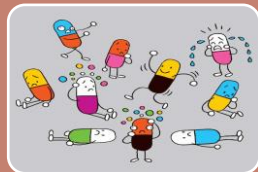
crónico

- Fosinopril 20mg 1-0-0



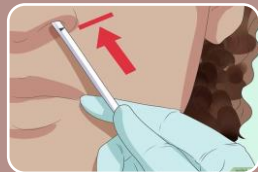Oncológico

- Imatinib 400mg c/24h



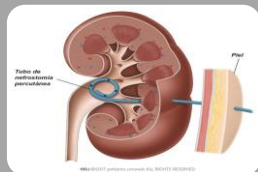
Tratamiento de EAA a imatinib

- Anemia: concentrados de hematíes en múltiples ocasiones.
- Náuseas: domperidona 10ml c/8h, ondansetrón.



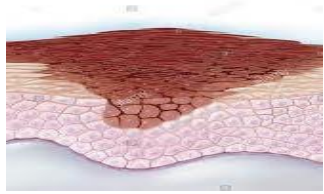
Nutricionales

- SNG
- Batidos HP y hiper Kcal
- Metoclopramida y eritromicina para Ileo paralítico

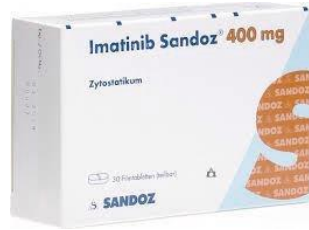

Nefrostomía bilateral percutánea

EVOLUCIÓN CLÍNICA



Melanoma
anal
estadio IV
CKIT+



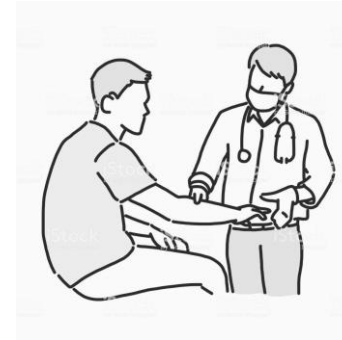Imatinib
400mg
c/24h

inicio



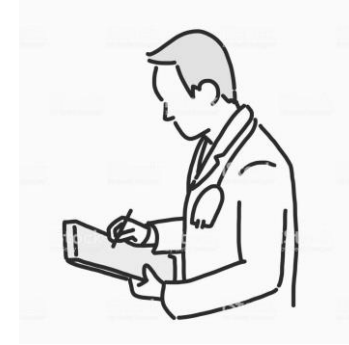
Urgencias

+22



Consulta
de
oncología

+61

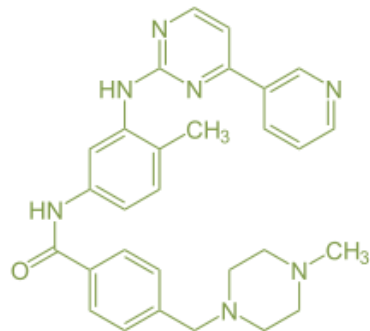


Consulta
de
oncología

+91



Autorización
de imatinib
fuera de
indicación



Consulta
farmacéutica
oncológica



+13

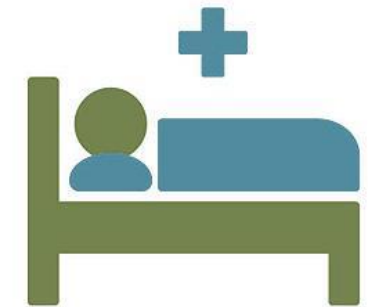
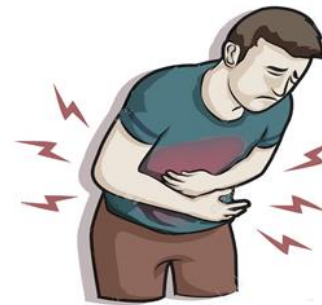Urgencias

+40

Urgencias

+75

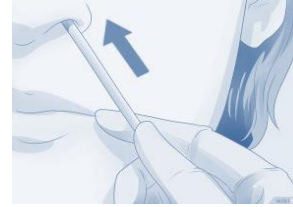
Urgencias



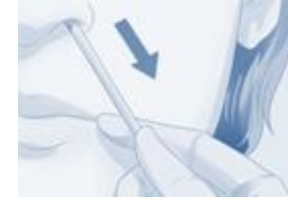HOSPITALIZACIÓN



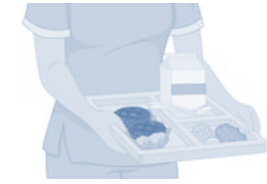Síndrome emético con náuseas y vómitos (características fecaloideas).



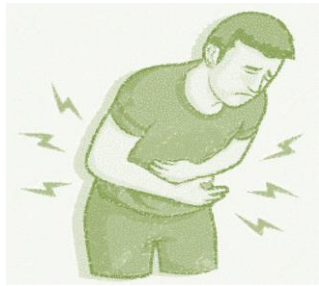SNG



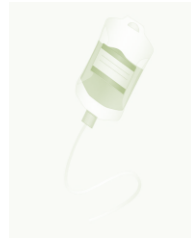
Retirada SNG



Tolera vía oral



Dolor abdominal difuso nociceptivo.



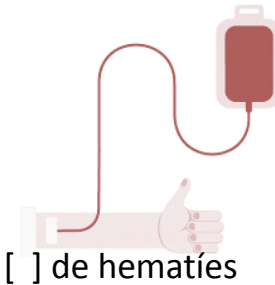Perfusión continua de MorfCI



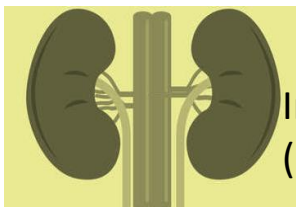
Analgesia de 3er escalón parches de fentanilo



Anemia grado 2-3.



[] de hematíes



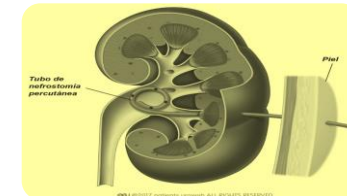
Insuficiencia renal grave (Cr: 12mg/dl).




HYDRONEPHROSIS



Hidronefrosis G2 bilateral por obstrucción por adenopatías retroperitoneales



Nefrostomía percutánea bilateral

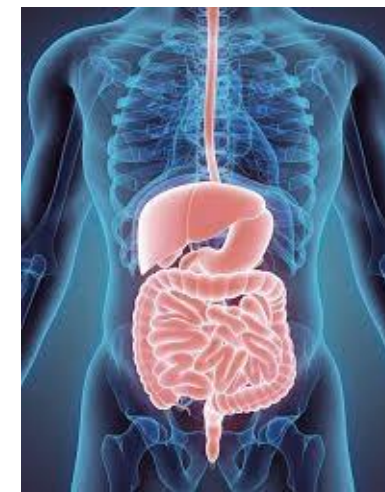
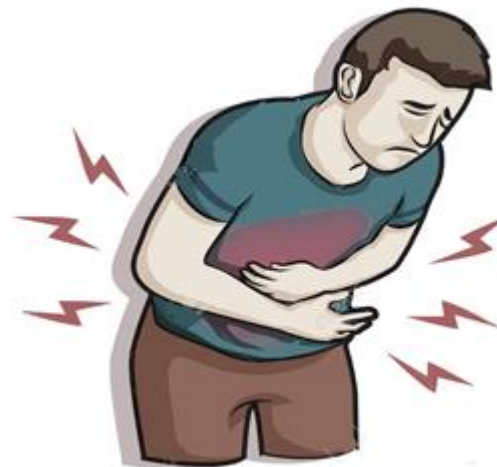
Obstrucción de nefrostomía² recolocación por radiología

HOSPITALIZACIÓN

Día +14

ECOG4



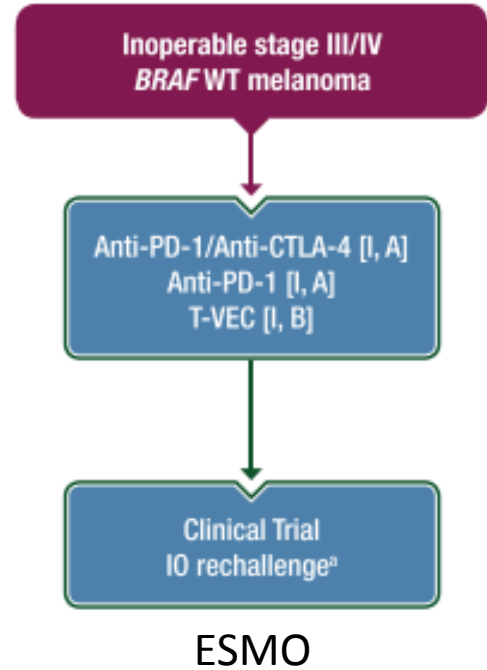
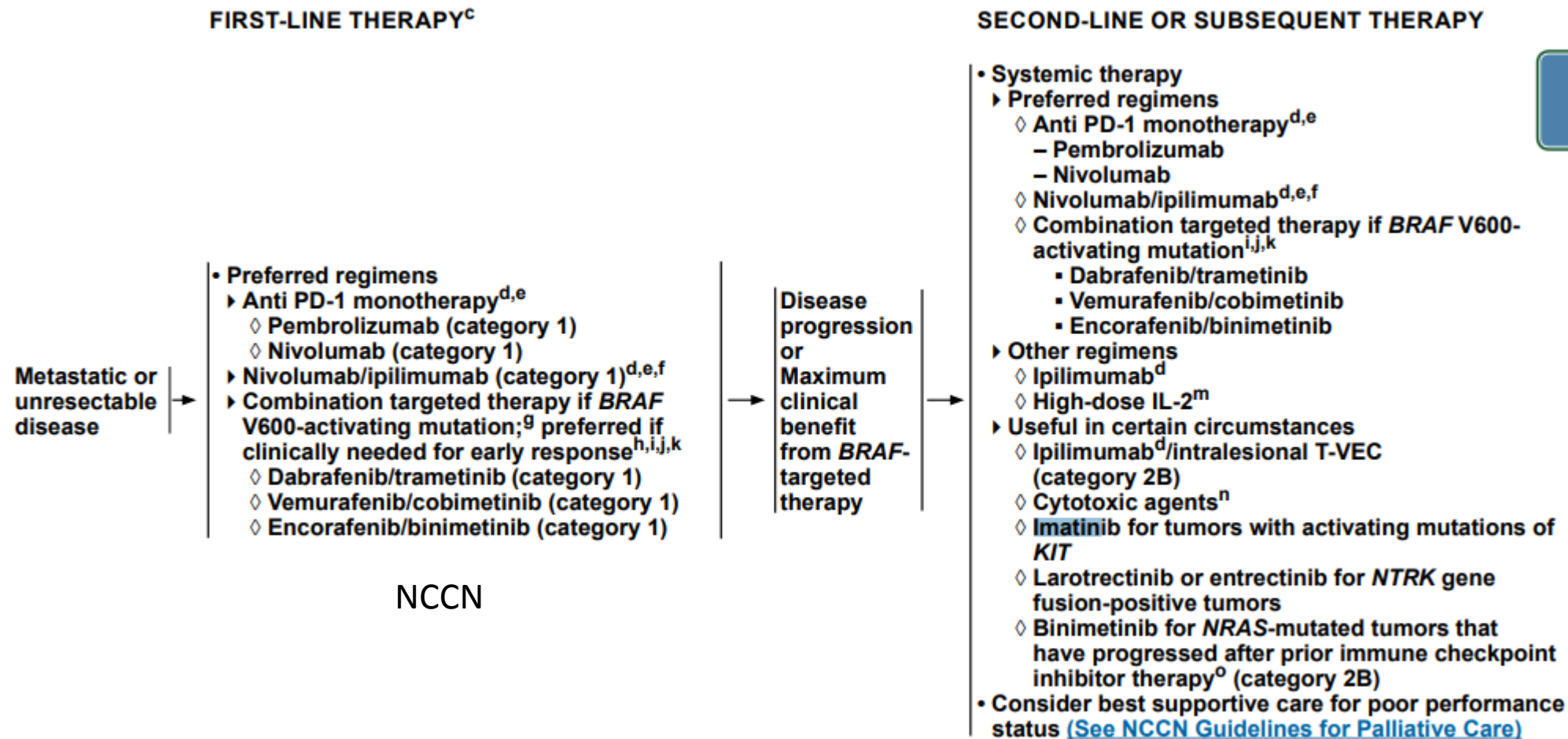
- Empeoramiento del estado general (ECOG 4).
- Mal control del dolor.
- Sospecha de hemorragia digestiva.

Limitación del esfuerzo terapéutico, no solicitar pruebas complementarias y priorizar tratamiento sintomático

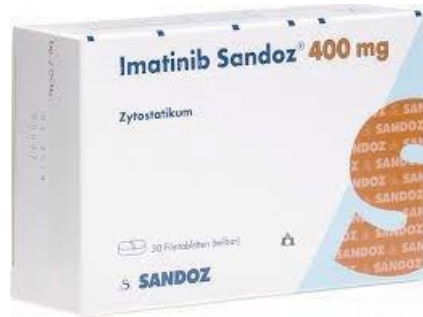Día +16 **Exitus**

DISCUSIÓN

En segunda línea algunas mutaciones específicas de c-Kit podrían tratarse con imatinib o nilotinib

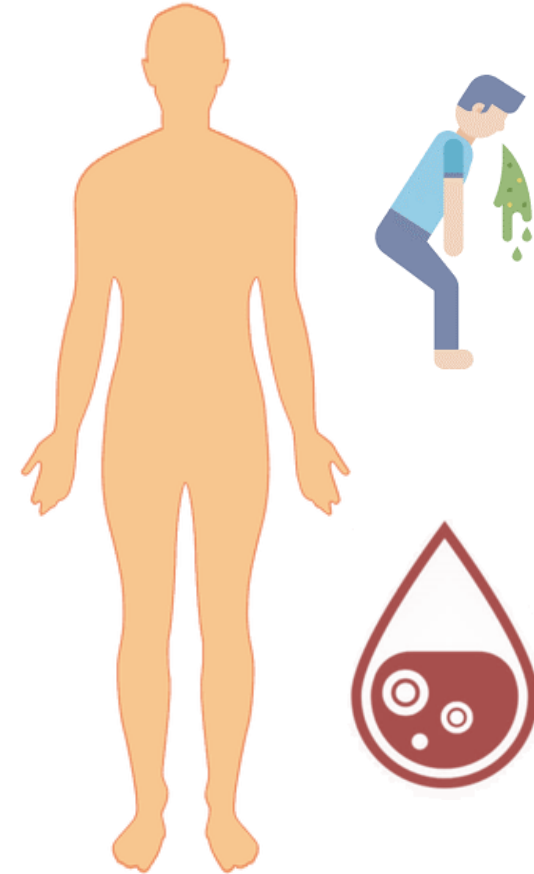


DISCUSIÓN



ITK que inhibe proteína BCR-ABL y otros receptores tirosin quinasa como KIT

No respuesta
SLP: 3meses
SG: 3,5meses



EVIDENCIA

EC FASEII

Grado de evidencia 2B

TRO 20%

APORTACIÓN DEL FARMACÉUTICO AL CASO



 **Notificación de Sospechas de Reacciones Adversas a Medicamentos**

¡BIENVENIDO AL SISTEMA ESPAÑOL DE FARMACOVIGILANCIA DE MEDICAMENTOS DE USO HUMANO!

Bienvenido al formulario electrónico para notificar sospechas de reacciones adversas a medicamentos del Sistema Español de Farmacovigilancia de Medicamentos de Uso Humano (SEFV-H).

En este sitio web usted podrá notificar las posibles sospechas de efectos adversos a medicamentos. Un efecto adverso es una reacción a un medicamento que no se esperaba o deseaba. Cualquier medicamento puede producir reacciones adversas. En los prospectos y fichas técnicas de cada medicamento se describen aquellas ya conocidas. Si usted sospecha de una reacción adversa a un medicamento, puede notificarlo mediante este formulario electrónico. Para ello debe elegir uno de los dos formularios disponibles: si es un profesional sanitario o un ciudadano. Para más información sobre qué, cómo, quién y por qué notificar, pulse aquí.

Si desea comunicar una sospecha de reacción adversa seleccione la Comunidad Autónoma donde reside como ciudadano o donde trabaje como profesional sanitario.



- Informe imatinib fuera de indicación.
- Consulta de atención farmacéutica oncohematológica.
- Notificación de las reacciones adversas.

BIBLIOGRAFÍA

- Michielin O, Van Akkooi ACJ, Ascierto PA, Dummer R, Keilholz U. Cutaneous melanoma: ESMO Clinical Practice Guidelines for diagnosis, treatment and follow-up. *Ann Oncol* [Internet]. 2019;30(12):1884-901. Available from: <http://dx.doi.org/10.1093/annonc/mdz411>
- Ficha tecnica glivec 100 mg COMPRIMIDOS RECUBIERTOS CON PELICULA [Internet]. [cited 2020 Apr 16]. Available from: https://cima.aemps.es/cima/dochtml/ft/01198008/FT_01198008.html.
- Guo J, Si L, Kong Y, Flaherty KT, Xu X, Zhu Y, Corless CL, Li L, Li H, Sheng X, Cui C, Chi Z, Li S, Han M, Mao L, Lin X, Du N, Zhang X, Li J, Wang B, Qin S. Phase II, open-label, single-arm trial of imatinib mesylate in patients with metastatic melanoma harboring c-Kit mu-tation or amplification. *J Clin Oncol*. 2011 Jul 20;29(21):2904-9. doi: 10.1200/JCO.2010.33.9275.
- Carvajal RD, Antonescu CR, Wolchok JD, Chapman PB, Roman RA, Teitcher J, Panageas KS, Busam KJ, Chmielowski B, Lutzky J, Pavlick AC, Fusco A, Cane L, Takebe N, Vemula S, Bouvier N, Bastian BC, Schwartz GK. KIT as a therapeutic target in metastatic melanoma. *JAMA*. 2011 Jun 8;305(22):2327-34.
- Hodi FS, Corless CL, Giobbie-Hurder A, Fletcher JA, Zhu M, Marino-Enriquez A, Friedlander P, Gonzalez R, Weber JS, Gajewski TF, O'Day SJ, Kim KB, Lawrence D, Flaherty KT, Luke JJ, Collichio FA, Ernstoff MS, Heinrich MC, Beadling C, Zukotynski KA, Yap JT, Van den Abbeele AD, Demetri GD, Fisher DE. Imatinib for melanomas harboring mutationally activated or amplified KIT arising on mucosal, acral, and chronically sun-damaged skin. *J Clin Oncol*. 2013 Sep 10;31(26):3182-90. doi: 10.1200/JCO.2012.47.7836. Epub 2013 Jun 17.



